

# ROTUKOHTAISET OHJEET (RKO)

---

liioiteltujen piirteiden huomioimisesta  
ulkomuotoarvostelussa



Pohjoismainen Kennelunioni 2023 Sovellettava 2024 alkaen

# Esipuhe kolmanteen laitokseen

Pohjoismaisen Kennelunionin Rotukohtaisten ohjeiden ensimmäinen laitos julkaistiin maaliskuussa 2014, toinen laitos maaliskuussa 2018. Tavoitteeksi asetettiin tarkistaa asiakirja kolmen vuoden välein. Uusin laitos perustuu viimeaikaisiin tuomareille tehdyistä kyselyistä saatuihin tuloksiin, eläinlääkärien kokemuksiin, rotujärjestöjen kanssa käytyihin keskusteluihin ja pohjoismaisista koiranäyttelyistä kerättyihin tuomariraportteihin. Yleisiä rakenteellisia virheitä, jotka eivät liity rotumääritelmien liioitteluun, ei pääasiassa listata.

Yksi edellisessä laitoksessa listattu rotu, kiinanharjakoirra, on poistettu ja kaksi uutta rotua, continental bulldog ja cane corso, on lisätty.

Asiakirjan teksti on sisällöllisesti hyvin tiivistä ja edellyttää lisätietojen hankkimista PKU:n tai kansallisten kennelliittojen kotisivuilta, joilta löydät tuoreinta tietoa siitä, mitä rotupiirteiden liioittelu ja rotumääritelmien mahdollinen virheellinen tulkinta voivat pahimmillaan aiheuttaa. Tarjolla tulee olemaan sekä helposti käytettävissä olevaa tietoa että tutkimustietoa.

Asiakirjaan on lisätty piirroksia, joiden tarkoituksena on tehdä tietyn anatomisen piirteen tai rodun löytäminen lukijalle helpommaksi. Haluamme kiittää kaikkia tuomareita ja rotujärjestöjä osallistumisesta PKU:n rotukohtaisten ohjeiden kolmannen laitoksen työstämiseen. Toivomme, että saamme jatkaa yhteistyötä kanssanne myös tulevaisuudessa. Terveet, liioittelemattomat rotukoirat ovat elintärkeitä rotujen säilymisen ja koiranäyttelyiden tulevaisuuden kannalta, mutta ne ovat myös edellytys usean rodun olemassaolon jatkumiselle monissa maissa.

*Marraskuussa 2023*

## **PKU:n RKO-työryhmä**

Pohjoismaisen Kennelunionin puolesta

## Sisällys

Mikä on RKO? .....	3
Kaikkia rotuja koskevat ohjeet .....	5
Hengitys, kirsu ja sieraimet .....	6
Silmät .....	7
Purenta ja hampaat .....	7
Iho ja turkki .....	8
Paino ja kuntoluokitus .....	8
Liikkeet .....	9
Käyttäytyminen .....	9
Rotutyypit .....	9
FCI Ryhmä 1 Lammas- ja karjakoirat .....	10
FCI Ryhmä 2 Pinsarit, snautserit, molossityyppiset ja sveitsinpaimenkoirat .....	11
FCI Ryhmä 3 Terrierit .....	15
FCI Ryhmä 4 Mäyräkoirat .....	16
FCI Ryhmä 5 Pystykorvat ja alkukantaiset rodut .....	17
FCI Ryhmä 6 Ajavat ja jäljestävät koirat .....	18
FCI Ryhmä 7 Seisovat lintukoirat .....	19
FCI Ryhmä 8 Noutajat, ylösajavat koirat ja vesikoirat .....	20
FCI Ryhmä 9 Seura- ja kääpiökoirat .....	21
FCI Ryhmä 10 Vittikoirat .....	25

# Rotukohtaiset ohjeet (RKO) liioiteltujen piirteiden huomioimisesta ulkomuotoarvostelussa

Pohjoismaisten kennelliittojen ja niiden alaisten tahojen tulee edistää ja palkita pitkäjänteinen kasvatustyö, jonka perusajatuksena on se, että koirien ulkoisten piirteiden on oltava hyvinvointia ja terveyttä tukevia.

Siten voidaan ajan mittaan varmistaa rotukoirien kestävä jalostus.

## RKO:n tarkoitus

Rotukohtaisten ohjeiden eli RKO:n tarkoitus on tunnistaa mahdolliset riskitekijät ja ehkäistä mahdollisten ongelmien syntyminen.

- RKO:n ensisijainen tarkoitus on täydentää rotumääritelmää.
- RKO ei ole listaus poikkeamista ja virheistä.
- RKO ei myöskään ole ohjekirja, jossa sanellaan mikä havaittu virhe vastaa mitään laatupalkintoa. Tästä poikkeuksena kuitenkin sellaiset havainnot, jotka ovat rotumääritelmän mukaan hylkääviä virheitä.

RKO:ssa annetaan tuomareille suosituksia rotukohtaisesti tarkkailtavien piirteiden huomioimisesta. Lisäksi tuomareita kannustetaan kirjaamaan niin tarkkailtavien piirteisiin liittyvät ongelmat kuin myös niiden puuttuminen, sekä täyttämään raportti arvostelun jälkeen.

## Johdanto

Tämä julkaisu sisältää kattavan katsauksen ongelmista, jotka ovat kytköksissä rotukoirian liioiteltuun ulkomuotoon. Aiheeseen perehtyminen on perustavanlaatuisen tärkeää niin ulkomuototuomareille kuin kasvattajillekin, ja koskee kaikenrotuisia koiria. Tuomareita pyydetään tutustumaan koko asiakirjaan huolellisesti. Arvostelutehtävien yhteydessä tuomarin tulisi kuitenkin kiinnittää erityistä huomioita arvostelemalleen rodulle erikseen laadittuihin teksteihin sekä kyseisen FCI-ryhmän johdantotekstiin.

## Soveltaminen

On tärkeä muistaa, että kaikkien koirien tulee olla terveitä ja hyväkuntoisia.

- ! Terve, mutta rotutyypiltään puutteellinen koira EI kuitenkaan ole hyvä rotunsa edustaja.

## Rotukohtaisesti tarkkailtavat piirteet ja laatu-arvostelu

RKO:ssa kullekin listatulle rodulle määritellyistä tarkkailtavista piirteistä tehtyjen havaintojen tulee, havaitun poikkeaman aste ja vakavuus huomioiden, vaikuttaa laatu- ja kilpailuarvosteluun samalla tavalla kuin mikä tahansa muu virhe.

- ! Tuomareiden tulisi kommentoida RKO:ssa tarkkailtavia piirteitä kirjallisissa arvosteluisaan ja lisäksi tulisi kirjata, millä lailla tehdyt havainnot vaikuttavat koiran arvosteluun.

## Tuomariraportit

Tuomariraportit ovat olennainen osa koko RKO-konseptia. Tuomari täyttää kunkin rodun osalta raportin ja kirjaa siihen tekemänsä tarkkailtavia piirteitä koskevat havainnot. Raportit ovat välttämättömiä tarkkailtavien rotujen tilanteen seuraamiseksi ja RKO-asiakirjan säännölliseksi ajantasaistamiseksi. Lomakkeet toimitetaan myös rotujärjestöille yhteisymmärryksen saavuttamiseksi tuomarien ja rodun asiantuntijoiden välillä.

## RKO:n taustaa

PKU:n rotukohtaiset ohjeet perustuvat lueteloihin, joiden laatimisen on mahdollistanut ulkomuototuomarien, rotujärjestöjen, eläinlääkärien ja vakuutusyhtiötilastojen välinen laaja yhteistyö.

Nämä luettelot muodostavat pohjan näkyvässä asemassa olevien rotujen valitsemiselle ja kullekin rodulle laadituille yksityiskohtaisille ohjeille. Työkalun kehittäminen perustuu ensisijaisesti Pohjoismaissa saatuihin kokemuksiin. Ruotsalaisen RKO:n ensimmäinen versio otettiin käyttöön vuonna 2009 kaikissa Ruotsin kennelliiton (SKK) alueyhdistysten järjestämissä näyttelyissä. RKO on siitä lähtien ollut osa näyttelytoimintaa.

Nykyinen RKO-asiakirja on sopusoinnussa FCI:n *Basic Statement for Show Judges, Dogs fit for their original function* -ohjeen kanssa, joka hyväksyttiin FCI:n hallituksen kokouksessa Helsingissä lokakuussa 2013, ja jonka osalta keskustelua jatkettiin vielä FCI:n näyttely- ja ulkomuototuomarikomission kokouksessa Pariisissa helmikuussa 2014.

# Kaikkia rotuja koskevat ohjeet

Jokaisen tuomarin tulee tarkastaa jokainen arvostelemansa koira terveyden ja hyvinvoinnin kannalta. Tarkastus tulee tehdä jokaiselle koiralle rodusta riippumatta, ei pelkästään RKO:ssa listatuille. Tehdyt havainnot – niin kielteiset kuin myönteisetkin (!) – tulee kirjata koiran saamaan arvosteluun.

RKO-raportointilomaketta voidaan käyttää myös muille roduille, mikäli tuomari haluaa kiinnittää huomiota johonkin rotuun, jota ei ole listattu RKO:ssa tarkkailtavaksi.

Jokaisen koiran tulee kyetä **hengittämään** vaivattomasti, myös liikkeessä. Raskas hengitys on virhe niin pienissä kuin suurissakin roduissa.

Jokaisella koiralla tulee olla terveet, kirkkaat **silmät**, joissa ei näy merkkejä ärsytyksestä.

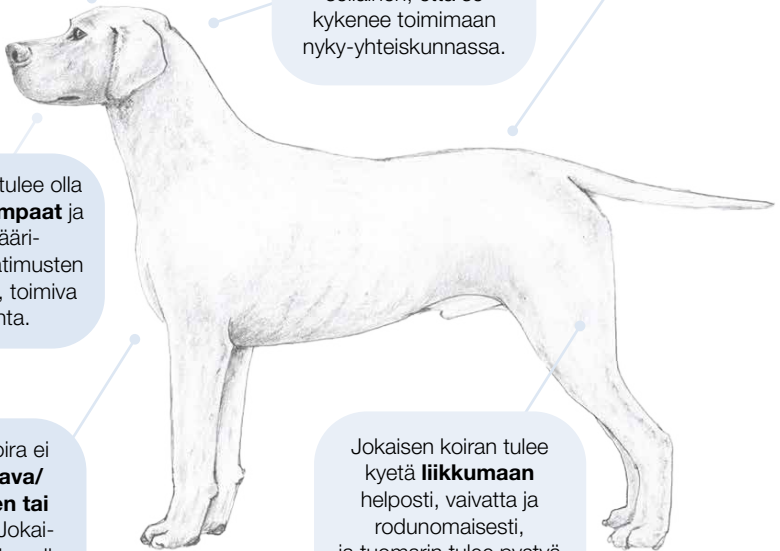Jokaisen koiran tulee olla **luonteeltaan** sellainen, että se kykenee toimimaan nyky-yhteiskunnassa.

Jokaisella tulee olla terve **iho**, jossa ei näy merkkejä ärsytyksestä.

Jokaisella tulee olla terveet **hampaat** ja rotumääritelmän vaatimusten mukainen, toimiva purenta.

Yksikään koira ei saa olla **lihava/ylipainoinen tai liian laiha**. Jokaisen koiran tulee olla **hyvässä lihaskunnossa**.

Jokaisen koiran tulee kyetä **liikkumaan** helposti, vaivatta ja rodunomaisesti, ja tuomarin tulee pystyä toteamaan tämä riittävällä varmuudella arvostellessaan koiraa.



Sivuilla 5–8 olevien piirrosten on tarkoitus kuvata tiettyjä anatomisia piirteitä, ei tiettyjä rotuja.

# Hengitys, kirsu ja sieraimet

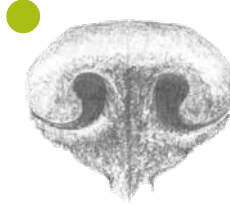Jokaisen koiran tulee kyetä hengittämään vaivattomasti, myös liikkeessä. Raskas hengitys on virhe niin pienissä kuin suurissakin roduissa.

Hengitys tulee aina arvioida myös liikkeiden arvostelun aikana ja sen jälkeen. Liikkeet tulee

esittää rodulle sopivalla vauhdilla ja riittävän kauan.

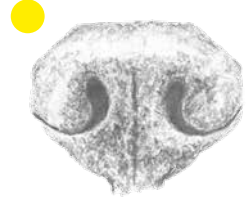## Avoimet sieraimet

Hyväksyttävät ja ihanteelliset sieraimet, jotka mahdollistavat riittävän ilmankulun.



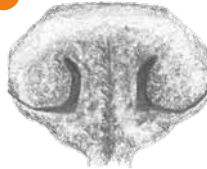## Lievä ahtauma

Hyväksyttävä, mikäli koira ei osoita muita merkkejä hengitysvaikeuksista.



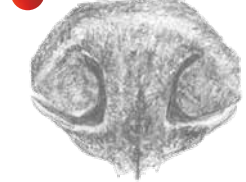
## Kohtalainen ahtauma

Ei hyväksyttävä, erityisesti jos koira hengittää suun kautta tai osoittaa muita merkkejä hengitysvaikeuksista.



## Vakava ahtauma

Ei hyväksyttävä, luetaan virheeksi.



Hengitysvaikeudet luokitellaan neljään eri asteeseen, jotka tulee huomioida laatu- ja kilpailuarvostelussa arvioidessa koiran kykyä hengittää normaalisti näyttelykehässä, myös liikkeessä.

## Hengitysvaikeudet

### Ei hengitysvaikeuksia

Ei osoita merkkejä hengitysvaikeuksista.

### Lievät hengitysvaikeudet

Koira osoittaa merkityksettömiä tai tilapäisiä merkkejä hengitysvaikeuksista, jotka eivät kuitenkaan aiheuta koiralle haittaa. Lievät hengitysvaikeudet tulee huomioida kilpailuarvostelussa.

### Kohtalaiset hengitysvaikeudet

Koiran kyky hengittää on lievästi rajoittunut/koiralla on lieviä hengitysvaikeuksia. Lisäksi koiralla on anatomisia piirteitä, jotka saattavat vaikuttaa koiran kykyyn hengittää. Kohtalaisen hengitysvaikeuksien tulee vaikuttaa laatu-arvosteluun.

### Vakavat hengitysvaikeudet

Koiran osoittamat selvät merkit hengitysvaikeuksista ovat peruste koiran hylkäämiselle. Koira osoittaa merkkejä vakavista hengitysvaikeuksista, mikäli koira hengittää työllästi ilman ulkoisten ärsykkeiden vaikutusta jo paikallaan seisoessaan.

# Silmät

Jokaisella koiralla tulee olla terveet, kirkkaat silmät, joissa ei näy merkkejä ärsytyksestä.

Silmäongelmat, jotka tuomarin tulee huomioida, liittyvät usein silmää ympäröiviin kudoksiin. Syvällä sijaitseviin ja/tai normaalia pienempiin silmiin (mikrooftalmia) sekä ulkoneviin silmiin tulee myös kiinnittää huomiota.

Silmäongelmille altistavat anatomiset piirteet ovat tarkkailtavia seikkoja ja ne tulee huomioida laatu- ja kilpailuarvostelussa niiden vakavuusasteeseen suhteutettuna.

## Tarkkailtavat seikat

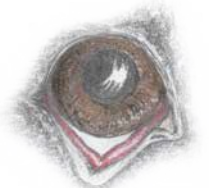- Kallon anatomia
- Silmän asento silmäkuopassa
- Silmäaukon muoto
- Ihopoimut päässä tai raskaat korvat
- Runsaasti löysää nahkaa

## Silmässä tai sitä ympäröivissä kudoksissa näkyvät merkit epämuodosta, ärsytyksestä tai kivusta

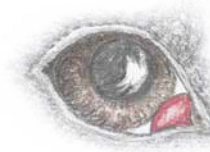- Liiallinen kyynelvuoto, liman kerääntyminen ja ruskeansävyinen värjäytyä silmän alla
- Märät silmänympärykset
- Sidekalvon punoitus
- Toistuva silmien siristely ja räpyttely
- Himmeä, pigmentoitunut tai samea sarveiskalvo



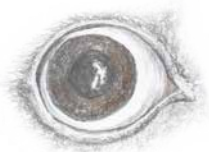**Normaali silmä**



**Lian löysä silmäluomi**



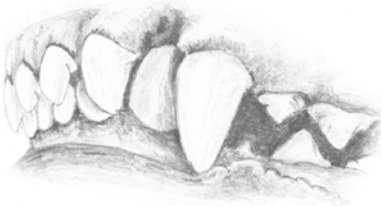**Cherry eye (kirsikkasilmä)**



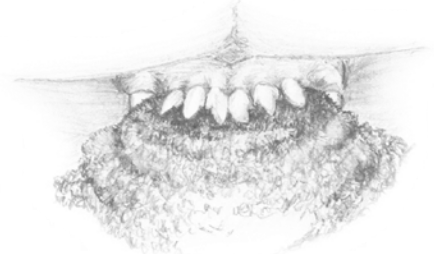
**Liian ulkoneva silmä**

# Purenta ja hampaat

Jokaisella koiralla tulee olla terveet, puhtaat hampaat ja rotumääritelmän mukainen toimiva purenta. Virheasentoiset hampaat voivat vahingoittaa ikeniä. Leukojen tulee sulkeutua normaalisti.



**Kitalakeen kääntyvä kulmahammas**



**Kireä huuli**

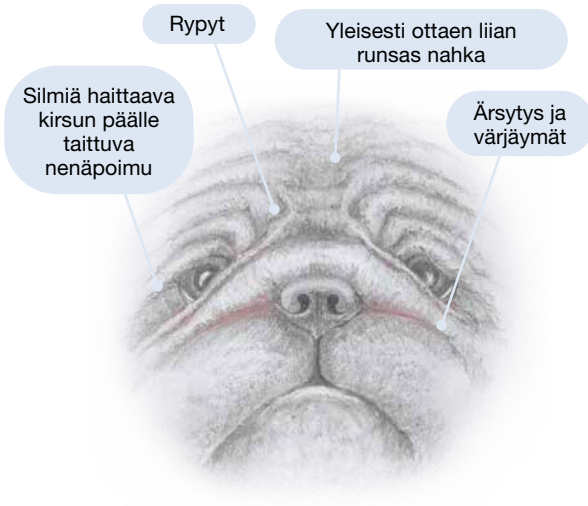
Ikenissä ei saa näkyä merkkejä liikakasvusta, vammoista, ärsytyksestä tai vaurioista. Tällaiset poikkeamat voivat olla kliinisiä terveysongelmiin viittavia oireita ja niihin tulee suhtautua sen mukaisesti.

# Iho ja turkki

Jokaisella koiralla tulee olla terve iho, jossa ei näy merkkejä ärsytyksestä.

Turkin määrän ja kunnostamisen tulee olla rotumääritelmän vaatimusten mukaista, eikä saa olla niin ylenpalttista, että turkki haittaa koiran hyvinvointia ja estää koira liikkumasta

terveesti ja vapaasti myös arkielämässä. Koiralla ei myöskään tule olla kaljuja alueita, mikäli rotumääritelmän vaatimuksena on koko kehon peittävä karvapeite.

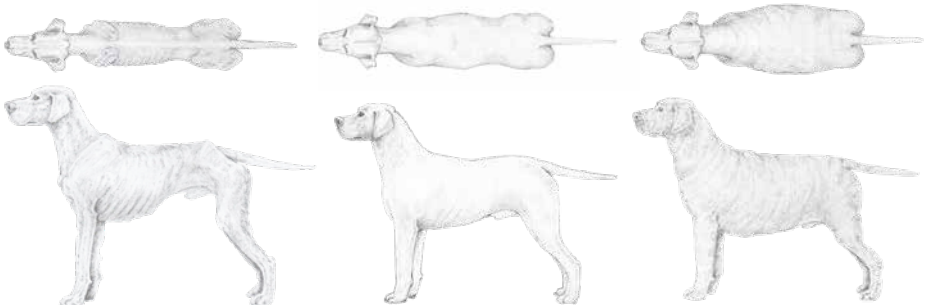


## Tarkkailtavaa

- Ärtynyt iho, värjäymät
- Yleisesti ottaen liian runsas iho, joka muodostaa ryppejä silmien ympärille ja/tai ylisuurat silmäluomet, jotka saattavat kääntyä sisään- tai ulospäin – lisäksi epäterveet huulipoimut
- Huulipoimut
- Ihopoimut
- Kirsun päälle taittuva nenäpoimu
- Pitkä turkki ei koskaan saa haitata liikkeitä tai hyvän lihaskunnan kehittämistä

# Paino ja kuntoluokitus

Yksikään koira ei saa olla lihava/ylipainoinen tai liian laiha. Jokaisen koiran tulee olla hyvässä lihaskunnossa.



## Liian laiha

- Kylkiluut, lannenikamat ja lantionseudun luut ovat selvästi nähtävissä
- Rungossa ei havaittavaa rasvakudosta
- Selvästi surkastunut lihasmassa

## Normaalipainoinen

- Ylhäältä katsottuna selvästi havaittavissa oleva vyötärö

## Lihava/ylipainoinen

- Runsa rasvakudos rintakehän ja selkärangan alueella
- Vyötärö ja kuve eivät ole havaittavissa



## Liikkeet

Jokaisen koiran tulee kyetä liikkumaan helposti, vaivatta ja rodunomaisesti, ja tuomarin tulee pystyä toteamaan tämä riittävällä varmuudella arvostellessaan koira.

## Käyttäytyminen

Jokaisen koiran tulee olla luonteeltaan sellainen, että se kykenee toimimaan nyky-yhteiskunnassa. Rotutyypillinen käyttäytyminen otetaan huomioon ja sitä kunnioitetaan, mutta sen ei tule estää koiran sosiaalisuutta tai luoksepäästävyyttä. Lioitellut pelko- tai arkuusreaktiot eivät koskaan ole hyväksyttäviä.

## Rotutyypit

Useiden rotujen rotutyypit ja tietyt rodulle ominaiset piirteet johtuvat geenimutatioista (geenivirheistä), eikä niitä tulisi pitää koiran normaalin rakenteen variaatioina.

On äärimmäisen tärkeää, että tuomarit ja kasvattajat suosivat yksilöitä, joissa rotutyyppi ja terve rakenne yhdistyvät ihanteellisella tavalla.

### Brakykefaaliset rodut

Lyhytkalloiset/-kuonoiset rodut muodostavat ryhmän rotuja, joille tyypilliset piirteet ilmenevät eriasteisina kallossa, kuonossa, leuoissa, silmissä, rintakehässä ja ihossa. Rotutyypillisen rakenteen liioittelu voi aiheuttaa näissä rodussa vakavia terveysongelmia, joista erityisesti mainittakoon hengitykseen ja lämmönsäätelykykyyn liittyvät ongelmat.

### Kääpiörodut

Kun äärimmäinen kääpiökasvuisuus viedään liian pitkälle, johtaa se elinvoimaisuutta heikentävään yleiseen heiveröisyyteen sekä heikentyneeseen luustoon ja lihaksistoon. Jos kääpiökasvuisuutta liioitellaan yhä enemmän, johtaa se vakaviin terveysongelmiin.

### Kondrodysplasia – (epäsuhtainen) raajojen lyhytkasvuisuus

Kondrodysplastisten piirteiden liioittelu johtaa vakaviin luuston epämuodostumiin ja epäterveisiin liikkeisiin. Haittavaikutuksiin lukeutuu myös rodun työskentelykykyä haittaava riittämätön maavara.

### Molossirodut

Molossirodut ovat erittäin suurikokoisia, tilavarunkoisia ja runsasnahkaisia koiria. Niillä tulee olla terve, voimakkaan lihaksikas rakenne ja sopivasti nahkaa pysyäkseen toimintakykyisinä ja täyttääkseen rotumääritelmän erityisvaatimukset. Molossipiirteet eivät saa olla liioiteltuja eivätkä suhteettomia.

### Kondrodysplasia

Joissain rotumääritelmässä rotu on kuvattu ”kondrodystrofisena”. Termi viittaa sanan aiempaan merkitykseen, jota käytettiin ennen kuin mutaation geneettinen tausta tuli tunnetuksi. Nykyään oikea termi on kondrodysplastinen.

# FCI RYHMÄ 1

## Lammas- ja karjakoirat

**Ceskoslovenský vlcíak**  
Collie, pitkä- ja sileäkarvainen

**Saarlooswolffhond**  
Saksanpaimenkoira

### Ryhmän 1 roduista

Tähän ryhmään kuuluu useita työkoira-rotuja, joille terve rakenne ja halu liikkua ovat äärimmäisen tärkeitä ominaisuuksia. Liikkeiden arvostelussa tulee siksi kiinnittää erityistä huomiota liikkeiden tehokkuuteen, vaivattomuuteen ja rodunomaisuuteen.

Ryhmässä on sekä molossityyppisiä että kondrodysplastisia rotuja.

Ryhmässä on rotuja, joilla esiintyy liioiteltua arkuutta ja luoksepäästämättömyyttä.

Voimakkaat pelko- ja arkuusreaktiot eivät koskaan ole toivottuja. Hallitsematon aggressiivinen käytös tai paniikinomaiset pakoreaktiot ovat perusteltu syy koiran hylkäämiselle.

*Eri rotujen ulkomuotoa kuvaavat piirroukset eivät välttämättä esitä rodun ihanneyksilöä.*

Lainausmerkeissä kursivilla olevat kohdat ovat otteita rotumääritelmästä

### Ceskoslovenský vlcíak

#### Tarkkailtavaa:

**1. Käyttäytyminen:** Aggressiivisuus, hermostuneisuus ja liiallinen arkuus. *"Eloisa, erittäin toimielias, hyvin kestävä, oppivainen ja reaktioissaan nopea. Peloton, rohkea ja epäluuloinen. Erittäin uskollinen isännälleen."* Rotutyypillinen käyttäytyminen otetaan huomioon ja sitä kunnioitetaan, mutta sen ei tule estää sosiaalista käytöstä ja luoksepäästävyttä.



### Collie, pitkä- ja sileäkarvainen

#### Tarkkailtavaa:

**1. Suu:** Kapea alaleuka, jonka vuoksi kulmahampaat ovat virheasennossa ja painuvat kitalakeen. *"Alaleuka on voimakas ja suoralinjainen."*

**2. Silmät:** Liian pienet ja hyvin syvälle asettuneet silmät. Silmien tulee olla *"Keskikokoiset (eivät liian pienet)"*.

**3. Käyttäytyminen:** Hermostuneisuus ja liiallinen arkuus.

Tavoitteena oikeanlainen alaleuka, purenta, hampaat ja silmät sekä käyttäytyminen. Rotumääritelmän mukaan koiran tulee olla *"Ystävällinen, ei vähääkään hermostunut eikä aggressiivinen."*



### Saarlooswolffhond

#### Tarkkailtavaa:

**1. Käyttäytyminen:** Aggressiivisuus, hermostuneisuus ja liiallinen arkuus.

*"Isännälleen äärimmäisen uskollinen ja luotettava, vieraita kohtaan pidättyväinen eikä hae kontaktia. Pidättyväisyys ja susimainen halu väistää outoja tilanteita ovat tyypillisiä rotuominaisuuksia."*



Rotutyypillinen käyttäytyminen otetaan huomioon ja sitä kunnioitetaan, mutta sen ei tule estää sosiaalista käytöstä ja luoksepäästävyyttä.

## Saksanpaimenkoira

### Tarkkailtavaa:

**1. Takaosa:** Ylikulmautunut, pihtikinttuinen takaosa, epävakaat kintereet.

**2. Ylälinja:** Kaartuva ylälinja, jyrkästi laskeva lanne ja lantio.

Liioitellusti esitetystä koirasta on mahdotonta arvioida rotumääritelmän vaatimusten täyttyminen: *”Takaraajojen asento on hieman taakse vetäytynyt ja ne ovat takaa katsottuina keskenään yhdensuuntaiset”*. Koiran liikkeet tulisi arvostella sekä ravissa että käynnissä.



# FCI RYHMÄ 2

Pinsarit, snautserit, molossityyppiset  
ja sveitsinpaimenkoirat

**Bernhardinkoira, lyhyt- ja pitkäkarvainen**

**Bokseri**

**Bordeauxindoggi**

**Bullmastiffi**

**Cane corso**

**Continental bulldog**

**Englanninbulldoggi**

**Mastiffi**

**Napoliinmastiffi**

**Shar pei**

**Tanskandoggit**

### Ryhmän 2 roduista

Tässä ryhmässä on useita brakykefaalisia rotuja, mastiffityyppisiä rotuja ja vuoristokoiria. On äärimmäisen tärkeää, että koirat ovat mittasuhteiltaan sopusuhtaisia, eivätkä ylipainoisia. Niillä tulee olla terve, vahva rakenne, jotta ne pystyvät kantamaan tyypillisesti raskaan runkonsa ja päänsä rotumääritelmän vaatimusten mukaisella tavalla. Niiden on liikuttava helposti ja vaivatta. Raskas hengitys, samoin kuin erittäin raskas, liian matalalla kannettu pää ovat virheitä niin pienissä kuin suurissakin roduissa.

Kapea etuosa, käyrät eturaajat ja heikot välikämmenet sekä pihtikintut ja puutteellisesti kulmautuneet tai ylikulmautuneet takaraajat ovat virheitä millä tahansa rodulla, mutta

näiden seikkojen huomiointi on erityisen tärkeää ryhmän 2 raskaiden rotujen kohdalla.

Mastiffityyppisillä koirilla on runsaasti löysää nahkaa, joka ei koskaan saa olla liioiteltua. Liioiteltu nahka voi aiheuttaa tulehduksia ihopoimuissa tai silmä- tai huuli ongelmia. Koiran ihon tulee olla terve, eikä siinä saa olla ärsytyksen merkkejä.

Monilla tämän ryhmän roduilla esiintyy edelleen vartiointitaijumusta ja terävää luonnetta. Rodunomaiset piirteet tulee säilyttää, mutta ne eivät koskaan saa mennä yleisten, kaikkia rotuja koskevien suositusten tai lainsäädännön vaatimusten edelle.

Eri rotujen ulkomuotoa kuvaavat piirroukset eivät välttämättä esitä rodun ihanneyksilöä.

## Bernhardinkoira, pitkä- ja lyhytkarvainen – molossityyppi

### Tarkkailtavaa:

**1. Pää:** Liian suuri ja raskas pää. Lioitellun runsas nahka päässä ja liian löysät huulipoimut.

**2. Silmäluomet:** Löysät ja/tai ylisuuret tai sisäänpäinkääntyneet silmäluomet.

Tavoitteena oikea määrä nahkaa ja terveet silmät. Hampaiston tulee olla terve ja rotumäärittelmän mukainen. Koiran mittasuhteiden tulee olla oikeat, rakenteen voimakas ja liikkeiden terveet.



## Bokseri – brakykefaalinen, molossityyppinen

### Tarkkailtavaa:

**1. Hengitysvaikeudet:** Lyhyestä kuonosta, ahtaista sieraimista, lyhyestä ja karkeapiirteisestä kaulasta ja/tai ahtaista hengitysteistä johtuva väkinäinen, korostuneen kuorsaava hengitys.

**2. Iho:** Ärtynyt iho, värjäymät.

Rotumäärittelmän mukaan ”*Kuononselän pituuden suhde kallon pituuteen on 1:2*”, eikä kuono siten saa olla liioitellun lyhyt. Hampaiston tulee olla terve ja rotumäärittelmän mukainen.

Tavoitteena terve hengitys, oikeat pään ja kaulan mittasuhteet, oikea hampaisto ja terve iho.



## Bordeauxindoggi – brakykefaalinen, molossityyppinen

### Tarkkailtavaa:

**1. Yleisrakenne:** Etuosan rakenteen, takakulmausten ja lantion korkeuden liioittelu voi johtaa epäterveisiin, voimattomiin ja laahustaviin liikkeisiin.

**2. Löysät silmäluomet.**

**3. Hengitysvaikeudet:** Lyhyestä kuonosta, ahtaista sieraimista ja/tai ahtaista hengitysteistä johtuva väkinäinen, korostuneen kuorsaava hengitys, usein suu jatkuvasti auki.

Tavoitteena toimiva anatomia, terveet liikkeet, silmät ja hengitys.



## Bullmastiffi – brakykefaalinen, molossityyppinen

### Tarkkailtavaa:

**1. Pään nahka:** Lioitellun runsas nahka päässä voi aiheuttaa silmä- ja silmäluomiongelmia.

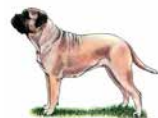**2. Iho-ongelmat.**

**3. Takaosa:** Puutteelliset kulmaukset, jotka voivat aiheuttaa ongelmia polvissa.

**4. Ylälinja:** Lioiteltu takakorkeus ja erittäin jyrkkä lantio, joka voi aiheuttaa ongelmia liikkeissä.

**5. Lioiteltu tyyppi ja koko.**

Tavoitteena terve hengitys ja kuonon pituus, joka on vähintään 1/3 koko pään pituudesta. Terveet liikkeet ja oikeanlaiset takakulmaukset tulee arvottaa korkealle, samoin kuin terve iho ja turkki. Äärimmäistä tyyppiä ja kokoa ei tule suosia terveen, tasapainoisen ja oikean rakenteen sijasta.



## Cane corso – molossityyppi

---

### Tarkkailtavaa:

- 1. Takaosa:** Puutteelliset kulmaukset ja ylikääntyvät kinterreet.
- 2. Pää ja silmät:** Liian lyhyt kuono, ahtaat sieraimet ja löysät silmäluomet.
- 3. Käyttäytyminen:** Hermostuneisuus käsiteltäessä.

Tavoitteena terverakenteinen, lihaksikas koira, jolla on tehokkaat liikkeet ja terve hengitys. *”Kooltaan keskikokoisesta suureen. Roteva ja vahva, kuitenkin tyylikäs. Lihakset ovat kuivat ja voimakkaat.”*



## Continental bulldog – brakykefaalinen, molossityyppinen

---

### Tarkkailtavaa:

- 1. Hengitysvaikeudet:** Lyhyestä kuonosta, ahtaista sieraimista ja/tai ahtaista hengitysteistä johtuva väkinäinen, korostuneen kuorsaava hengitys.
- 2. Silmät:** Ylä- ja alaluomien rakenteelliset virheet. Tavoitteena terve rakenne ja terveet silmät, joissa ei näy merkkejä ärsytyksestä.

*”Hylkäävät virheet: -- Kuuluva hengitys koiran liikkeessa tai seistessä -- Sisä- tai ulkokierteiset luomet (entropion/ektropion).”*



## Englanninbulldoggi – brakykefaalinen, molossityyppinen

---

Rodun äärimmäinen rakenne, lyhyt kallo ja kuono, alikehittyneet kuononselkä ja runsas nahka voivat liioiteltuina aiheuttaa terveysongelmia.

### Tarkkailtavaa:

- 1. Hengitysvaikeudet:** Lyhyestä kuonosta, ahtaista sieraimista ja/tai ahtaista hengitysteistä johtuva väkinäinen, korostuneen kuorsaava hengitys.
- ”Koiran hengitysvaikeudet ovat vakava virhe.”*

*”Ahtaat sieraimet ja voimakas kirsun peittävä poimu ovat erittäin vakavia virheitä.”*

- 2. Liioiteltu tyyppi ja puutteelliset etu- ja takakulmaukset voivat johtaa rotumääritelmän vaatimusten vastaisiin epäterveisiin liikkeisiin/ontumiseen:** *”Terveet ja tasapainoiset liikkeet ovat äärimmäisen tärkeitä.”*

- 3. Naama ja silmät:** Liiallisen lyhyt kuononselkä, liian runsas löysä nahka päässä ja löysät silmäluomet voivat altistaa silmävaurioille ja -tulehduksille. Voimakas nenäpoimu voi aiheuttaa tulehduksia.

- 4. Häntä:** Jäykkä, tiukasti peräaukon päälle kääntyvä häntä voi vaikeuttaa ulostamista. Ihopoimut peräaukon ympärillä voivat aiheuttaa tulehduksia. On erittäin tärkeää, että häntää on mahdollista liikuttaa rotumääritelmän vaatimusten puitteissa.

Rotumääritelmä vaatii yksiselitteisesti, että koiran on kyettävä hengittämään vaikeuksista.

Helposti ja vaivattomasti hengittävät, rodunomaisesti ja terveesti liikkuvat koirat, joilla on terve iho ja silmät, tulee nostaa arvostelussa korkealle.



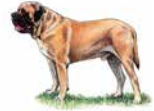## Mastiffi – molossityyppi

---

### Tarkkailtavaa:

- 1. Takaosa:** Liiallinen takakorkeus, suora polvi ja erittäin jyrkkä lantio voivat aiheuttaa virheelliset ja heikot liikkeet.
- 2. Löysät silmäluomet.**
- 3. Hengitysvaikeudet:** Lyhyestä kuonosta, ahtaista sieraimista ja/tai ahtaista hengitysteistä johtuva väkinäinen, korostuneen kuorsaava hengitys, usein suu jatkuvasti auki.
- 4. Iho:** Ärtynyt iho, värjäymät.

Tavoitteena tyypillisen vahva, terve rakenne, joka tukee rodun vahvasti rakentunutta runkoa ja raskasta luustoa. Massiivinen pää tulee kantaa rodunomaisesti. Liikkeiden tulee olla terveet ja vaivattomat.



## Napolinmastiffi – molossityyppi

---

Rotu on yleisvaikutelmaltaan ”kookas, raskas ja massiivinen, olemukseltaan roteva koira”, mutta se ei kuitenkaan saa olla luonnottoman liioiteltu. Rodulle tyypillinen iho ”paksu, runsas ja löysä koko rungossa” altistaa voimakkaalle liioittelulle.

### Tarkkailtavaa:

- 1. Iho:** Kauttaaltaan liioitellun runsas nahka. Päässä: Nahkapoimut silmien ympärillä ja/tai liian runsaat silmäluomet, jotka saattavat kiertyä sisään- tai ulospäin.
  - 2. Huulet:** Epäterveet huulipoimut.
  - 3. Yleisrakenne:** Virheellinen raajarakenne ja yleisesti heikko anatomia ja rakenne voivat aiheuttaa epäterveet, vaivalloiset liikkeet.
- Tavoitteena terve iho ja terveet silmät sekä oikeanlaiset liikkeet. Liioitellun runsasta nahkaa eikä virheellisiä liikkeitä ei tule suosia.
- Koira, jolla on tyypillisen kissamaiset, notkeat ja jokseenkin hitaat liikkeet, terverakenteisen takaosan ansiosta tehokas takaliike sekä oikeanlainen etuaskelen ulottuvuus, tulisi nostaa arvostelussa korkealle.



## Shar pei

---

Rodun erikoinen ihotyyppi (ihomusinoosi) saattaa liioiteltuna aiheuttaa terveysongelmia.

### Tarkkailtavaa:

- 1. Iho:** Liioitellun runsas ja/tai löysä poimuinen iho, joka voi aiheuttaa silmä-, korva- ja iho-ongelmia.
  - 2. Silmät:** Runsaan nahan aiheuttama ärsytys ja vauriot.
  - 3. Suu:** Alahuuli saattaa kiertyä hampaiden päälle. Jatkuvasti kiertynyt alahuuli, joka ”haittaa purentaa”, on rotumääritelmän mukaan hylkäävä virhe (jatkuvasti kireänä oleva huuli häiritsee alaleuan kehitystä).
- Huomioitavaa:** Rotumääritelmässä mainitaan muitakin hylkääviä virheitä, kuten:

”Silmän normaalia toimintaa häiritsevät nahka, poimut tai karvat”,  
”Voimakkaat nahkapoimut rungossa (lukuun ottamatta sään kohtaa ja hännäntyveä) ja raajoissa”.

Tavoitteena koira, jonka nahan määrä ei ole liioiteltu, jolla on oikeanlainen alahuuli ja jolla on terveet/kirkkaat silmät ja terveet korvat.



## Tanskandoggi – molossityyppi

### Tarkkailtavaa:

#### 1. Liioteltu molossityyppi.

**2. Etu- ja takaosa:** Ylikääntyvät ranteet ja heikot takakulmaukset.

#### 3. Löysät silmäluomet.

**4. Kämpälät:** Polkuanturat, jotka eivät koske maahan.

**5. Käyttäytyminen:** Hermostuneisuus ja liiallinen arkuus.

Tavoitteena luoksepäästävyys, oikeanlainen etu- ja takaosa, oikeanlaiset kämpälät ja terveet silmät.



## FCI RYHMÄ 3

### Terrierit

#### Bullterrieri/Kääpiöbullterrieri Norwichinterrieri

#### Staffordshirebullterrieri Yorkshireterrieri

#### Ryhmän 3 roduista

Tässä ryhmässä on kondrodysplastisia rotuja.

Joillain ryhmän roduilla saattaa esiintyä iho-ongelmia tai ongelmia purentojen osalta, toisilla esiintyy taipumusta liioiteltuun rotutyyppiin.

Muutamalla rodulla esiintyy paikallista karvattomuutta ja niukkaa karvoitusta. Jotkin ryhmän roduista ovat kääpiörotuja (kuten esim. yorkshireterrieri) ja siksi ryhmän 9 johdantoteksti on osittain relevantti myös tämän ryhmän osalta.

*Eri rotujen ulkomuotoa kuvaavat piirroukset eivät välttämättä esitä rodun ihanneyksilöä.*

Lainausmerkeissä kursivilla olevat kohdat ovat otteita rotumääritelmistä

#### Bullterrieri/Kääpiöbullterrieri

### Tarkkailtavaa:

**1. Suu:** Kapea alaleuka, kulmahampaat painuvat kitalakeen.

**2. Iho:** Ärtynyt iho, niukka, kiilloton karva.

**3. Silmät:** Liian pienet silmäaukot.

Ainutlaatuinen pään muoto selittää taipumuksen virheelliseen purentaan. Tavoitteena oikeanlainen pää ja voimakas alaleuka.



#### Norwichinterrieri

### Tarkkailtavaa:

Tarkkailtavat piirteet liittyvät kääpiökasvuisuuteen sekä väkinäisen ja äänekään hengityksen aiheuttavaan epänormaaliin nieluun/kurkunpään.

**1. Hengitysvaikeudet:** Korostuneen kuorsaava ja äänekäs, vaivalloinen hengitys.

**2. Liikkeet:** Liiotellun lyhyt kaula ja runko vaikuttavat negatiivisesti koiran liikkeisiin.

Tavoitteena oikea pään tyyppi ja runko; mutta myös terveet, vaivattomat liikkeet ja terve hengitys.



## Staffordshirebullterrieri

### Tarkkailtavaa:

- 1. Suu:** Alakulmahampaat painuvat kitalakeen.
- 2. Turkki ja iho:** Niukka karva ja ärtynyt iho.
- 3. Hengitysvaikeudet:** Lyhyestä kuonosta, ahtaista sieraimista ja/tai ahtaista hengitysteistä johtuva väkinäinen, korostuneen kuorsaava hengitys, usein suu jatkuvasti auki.

Tavoitteena oikea purenta, oikea kuonon pituus, normaali hengitys ja terve iho.



## Yorkshireterrieri

### Tarkkailtavaa:

- 1. Suu:** Heikot leuat ja hampaisto.
- 2. Liioiteltu kääpiökasvuisuus:** Rotumäärittelmän mukaan: *"Paino enintään 3,2 kg. Kallo: Melko pieni ja litteä, ei liian korostunut eikä pyöreä. Silmät: eivät ulkonevat."*
- 3. Turkki:** Pitkä karva *"ei saa haitata liikkumista"* tai hyvän lihaskunnan kehittämistä.

Tavoitteena vaivaton hengitys ja normaalisti kehittynyt lihaskisto. Kuono-osa, terveet hampaat ja oikeanlaiset leuat ovat tärkeitä.



# FCI RYHMÄ 4

## Mäyräkoirat

### Ryhmän 4 roduista

Tähän ryhmään kuuluu yhden kondrodysplastista tyyppiä edustavan rodun yhdeksän eri muunnosta. Vaikka yhtäkään rotumuunnosta ei ole listattu, lyhytraajaisissa roduissa on tärkeää huomioida huonosti rakentunut

etuosa ja epäsymmetria, sekä koiran työskentelykykyä heikentävä puutteellinen maavara.

**Tarkkailtavaa:** Raajojen (epäsuhtainen) lyhytkasvuisuus (ks. Kondrodysplasia s. 9).

Eri rotujen ulkomuotoa kuvaavat piirroukset eivät välttämättä esitä rodun ihanneyksilöä.





# FCI RYHMÄ 5

## Pystykorvat ja alkukantaiset rodut

### Chow chow

#### Ryhmän 5 roduista

Ryhmän roduissa on suurta kokovaihtelua, mutta kaksi suhteellisen yhtenäistä perustyyppiä, jotka eivät johda liioitteluun kovinkaan helposti.

Muutamissa roduissa on tyyppille ominaisia

### Saksanpystykorva/Pomeranian

piirteitä, joihin liittyy tarkkailtavia seikkoja.

Useissa pystykorvaroduissa esiintyy virheellistä karvanlaatua, jossa peitinkarva on puutteellinen ja aluskarva erittäin runsas tai jossa pentukarva jää pysyväksi.

*Eri rotujen ulkomuotoa kuvaavat piirroukset eivät välttämättä esitä rodun ihanneyksilöä.*

### Lainausmerkeissä kursiivilla olevat kohdat ovat otteita rotumääritelmistä

#### Chow chow

Liioitellun runsas nahka ja takaosan rakenne voivat aiheuttaa ongelmia.

#### Tarkkailtavaa:

**1. Hengitysvaikeudet:** Ahtaista hengitysteistä ja nielusta johtuva väkiväinen, voimakkaasti kuorsaava hengitys, usein suu jatkuvasti auki.

**2. Takaosa:** Rodulle tyypilliset niukat polvi- ja kinnerkulmat ovat edellytys rodunomaisille liikkeille, mutta tällainen rakenne on myös merkittävä riskitekijä. Ylikääntyvät polvet ja kintereet ovat anatomisia virheitä, eivätkä ne ole hyväksyttäviä.

**3. Pää:** Runsa, silmät peittävä nahka. Pienet silmäaukot. Silmien tulisi olla *”Tummat, soikeat ja keskikokoiset, eivät vuotavat”*.

Tavoitteena vaivaton hengitys ja terveet silmät, joissa ei näy ärsytyksen merkkejä. Rodunomaiset, mutta kuitenkin terveet liikkeet tulee arvottaa korkealle.



#### Saksanpystykorva/Pomeranian – kääpiöpystykorva

Kyseessä on kääpiörotu, jonka osalta tulee huomioida joitain ryhmän 9 johdantotekstissä mainittuja kääpiökasvuisuuden liioitteluun liittyviä riskejä.

#### Tarkkailtavaa:

**1. Turkki:** Liioiteltu pohjavilla yhdistettynä virheelliseen tai puutteelliseen peitinkarvaan aiheuttaa sen, että karvapeitteestä puuttuu oikeanlainen kaksinkertaisen karvapeitteen kimmoisuus. *”Pitkä, suora ja pysty peitinkarva sekä lyhyt, tiheä, pummulimainen aluskarva”*. Virheellinen turkki voi olla merkki vähitellen etenevästä karvattomuudesta, minkä vuoksi oikea turkinlaatu on oleellisen tärkeää.

Tavoitteena oikea koko, kirsu, leuat ja hampaat, terveet liikkeet ja oikeanlaatuinen turkki.



# FCI RYHMÄ 6

## Ajavat ja jäljestävät koirat

### Basset hound

### Vihikoira

#### Ryhmän 6 rodusta

Tähän ryhmään kuuluu työskenteleviä metsästyskoirarotuja, joille terve rakenne on äärimmäisen tärkeä.

Basset-rodut ovat kondrodysplastisia, mikä voi altistaa epäterveille etuosan rakenteelle ja aiheuttaa mm. sen, etteivät polkuanturat osu kunnolla maahan. Erityistä huomiota tulee kiinnittää rintakehään, joka voi olla

epämuodostunut, kylkiluut heikot ja rintalasta lyhyt.

Matalaraajaisissa roduissa on kiinnitettävä huomiota etuosan huonoon rakenteeseen ja epäsymmetriaan sekä puutteelliseen maavaraan, joka heikentää koiran työskentelykykyä.

*Eri rotujen ulkomuotoa kuvaavat piirrokset eivät välttämättä esitä rodun ihanneyksilöä.*

Lainausmerkeissä kursivilla olevat kohdat ovat otteita rotumääritelmästä

#### Basset hound – kondrodysplastinen tyyppi

Liioiteltu rotutyyppi ja jotkin rodulle tyypilliset piirteet voivat altistaa terveysongelmille.

##### Tarkkailtavaa:

**1. Iho:** Epäterve ja/tai liioitellun runsas löysä nahka voi aiheuttaa tulehduksia ihopoimuissa. Rotumääritelmän mukaan nahka on *”irtonainen ja joustava, ei liioitellun runsas”*.

**2. Etu- ja takaosa:** Huono rakenne ja liioitellusta lyhytraajaisuudesta johtuva riittämätön maavara voivat aiheuttaa virheelliset liikkeet ja haitata koiran käyttöä rodunomaisissa tehtävissä.

**3. Silmäluomet:** Liian löysät, liian runsaat ja/tai kiertyvät silmäluomet.

**4. Korvat:** Liioitellun pitkät korvat.

Tavoitteena tyypilliset mittasuhteet, silmät, korvat ja nahka. Raskaat korvat ja nahka voivat aiheuttaa ongelmia silmäluomissa.

Vieläkin tärkeämpää on oikeanlaiset liikkeet. *”Liikunta on joustavaa, voimakasta ja vaivatonta, eturaajat ojentuvat pitkälle eteen ja takaraajojen työntö on voimakas. Koira liikkuu yhdensuuntaisesti sekä edestä että takaa katsottuna. Liikkeessä kintereet ja polvet eivät ole koskaan jäykät eikä koira saa laahata varpaitaan.”*

*”On tärkeää muistaa, että kyseessä on metsästyskoirarotu, jonka on sovelluttava käyttötarkoitukseensa, eli sen tulee olla voimakas, aktiivinen ja kykenevä erittäin kestävään työskentelyyn maastossa.”*

#### Vihikoira

##### Tarkkailtavaa:

**1. Iho ja silmät:** Liioitellun runsas nahka ja löysät tai kiertyvät silmäluomet voivat aiheuttaa ongelmia.



# FCI RYHMÄ 7

## Seisovat lintukoirat

### Italianseisoja

### Spinone

#### Ryhmän 7 roduista

Tähän ryhmään kuuluu metsästysrotuja, joille terve rakenne on äärimmäisen tärkeää. Roduissa ei saa esiintyä liioiteltuja piirteitä, kuten raskasrakenteisuutta, liioitellun jaloa rakennetta, voimakasta lymfaattisuutta tai

liian voimakkaita kulmauksia. Muita ääripiirteitä voivat olla liioiteltu turkki tai liian syvä tai litteä rintakehä.

Joillain ryhmän roduilla on liioitellun runsas nahka.

*Eri rotujen ulkomuotoa kuvaavat piirroukset eivät välttämättä esitä rodun ihanneyksilöä.*

Lainausmerkeissä kursivilla olevat kohdat ovat otteita rotumääritelmästä

### Italianseisoja

#### Tarkkailtavaa:

**1. Pään nahka ja silmäluomet:** Liioitellun runsas nahka voi aiheuttaa voimakkaita huulipoimuja ja/tai ongelmia silmäluomissa.



### Spinone

#### Tarkkailtavaa:

**1. Pään nahka ja silmäluomet:** Liioitellun runsas nahka voi aiheuttaa voimakkaita huulipoimuja ja/tai ongelmia silmäluomissa.



# FCI RYHMÄ 8

## Noutajat, ylösajavat koirat ja vesikoirat

### Amerikancockerspanieli

### Clumberinspanieli

#### Ryhmän 8 rodusta

Tähän ryhmään kuuluu metsästysrotuja, joille kestävyys, terveet liikkeet ja hyvä lihaskunto ovat äärimmäisen tärkeitä seikkoja. Massa ja lihavuus/ylipaino on tärkeä erottaa toisistaan.

Joillain tämän ryhmän spanieliroduilla on liian runsaasta nahkasta ja liian suurista ja karvaisista korvalehdistä johtuvia silmä- ja korvaongelmia.

Eri rotujen ulkomuotoa kuvaavat piirrokset eivät välttämättä esitä rodun ihanneyksilöä.

Lainausmerkeissä kursivoilla olevat kohdat ovat otteita rotumäärittelmistä

#### Amerikancockerspanieli

**Tarkkailtavat piirteet liittyvät lähinnä rodun brakykefaliataipumukseen.**

**1. Pää:** Liiotellun lyhyt kuono, liian lyhyt ja pyöristynyt kallo, purenta-ongelmat.

**2. Silmät:** Ulkonevat silmät ja matalat silmäkuopat, runsas kyynelvuoto. Löysät silmäluomet ja voimakkaat huulipoimut.

**3. Turkki:** Liiotellun runsas turkki, virheellinen karvanlaatu.

Tavoitteena oikeat pään ja kuonon mittasuhteet, terveet silmät, normaali kyynelvuoto ja oikea purenta.

Oikeanpituinen rintakehä ja rintalasta sekä oikeanlainen turkki tulee myös arvottaa korkealle. Rotumäärittelmässä turkin sanotaan olevan *”...laadultaan helpohoitoista”* eikä se *”...haittaa koiran käyttöä lintukoirona”*.



#### Clumberinspanieli

Rodun tulisi olla ketterä, hyväkuntoinen työkoira, joka ei ole lihava ja jonka pää ja kallo-osa eivät ole liioitellut.

**Tarkkailtavaa:**

**1. Pää:** Liiotellun raskas pää, jossa on runsaasti löysää nahkaa sekä löysät silmäluomet, jotka voivat aiheuttaa silmäongelmia.

**2. Liiotellun kookas ja raskas koira**

Tavoitteena voimakas, terve koira, jolla on tyypilliset liikkeet, oikeat mittasuhteet ja koko sekä oikeanlainen pää.



# FCI RYHMÄ 9

## Seura- ja kääpiökoirat

**Bostoninterrieri**  
**Cavalier kingcharlesinspanieli**  
**Chihuahua, pitkä- ja lyhytkarvainen**  
**Griffon belge**  
**Griffon bruxellois**  
**Japanese chin**

**Kiinanpalatsikoira/pekingeesi**  
**Kingcharlesinspanieli**  
**Mopsi**  
**Petit brabançon**  
**Ranskanbulldoggi**  
**Shih tzu**

### Ryhmän 9 roduista

Suurin osa tämän ryhmän roduista on kääpiörotuja. Joillain roduilla on äärimmäinen rakenne, kuten esimerkiksi erittäin lyhyt kallo ja alikehittyneet kuono-osa – brakykefalia.

Jotkin rodut ovat myös kondrodysplastisia. Näiden rotumääritelmän mukaisten piirteiden liioittelu yhä pidemmälle sekä liioiteltu kääpiökasvuisuus aiheuttaa vakavia terveysongelmia.

Brakykefaalinen pää on osa bostoninterrierien, ranskanbulldoggien, griffonien, japanese chinien, kingcharlesinspanielien, mopsien, kiinanpalatsikoirien ja shih tzujen rotutyyppejä. Se voi aiheuttaa hengitysvaikeuksia ja haitata koiran lämmönsäätelykykyä. Ahtaat hengitystiet, hengitysvaikeudet ja ahtaat sieraimet ovat vakavia ongelmia, joihin on kiinnitettävä huomiota.

Useilla roduilla on silmävaurioille altistavat ulkonevat silmät ja matalat silmäkuopat.

Kallon aukile on epänormaali piirre ja hylkäävä virhe kaikilla roduilla.

Vino alaleuka ja/tai veltto, halvaantunut kieli ovat hylkääviä virheitä.

Joidenkin rotujen poikkeava tapa liikkua, raivokas rapsuttelu ja kipuoireet ilman ilmeistä syytä koiran ollessa hinnassa voivat olla merkki vakavasta neurologisesta sairaudesta, syringomyeliasta.

Kääpiöroduilla voi nähdä voimattomia, laahustavia liikkeitä, jotka johtuvat sopimattomien elinolosuhteiden aiheuttamasta heikosta lihaksistosta.

Joillain tämän ryhmän roduista on erittäin runsas turkki. Tämä on joissain tapauksissa johtanut virheelliseen, villaisaan ja liian runsaaseen turkkiin, joka on niin raskas, että se haittaa koiran liikkumista ja heikentää sen elämänlaatua.

Koska ryhmän rodut ovat enimmäkseen seurakoiria, ovat rodunomainen sosiaalinen luonne ilman turhia pelkoja sekä vuorovaikeus omistajan kanssa hyvin tärkeitä.

*Eri rotujen ulkomuotoa kuvaavat piirrokset eivät välttämättä esitä rodun ihanneyksilöä.*

Lainausmerkeissä kursivilla olevat kohdat ovat otteita rotumääritelmistä

### Bostoninterrieri – brakykefaalinen, pieni molossityyppi

**Tarkkailtavat piirteet liittyvät tyyppiin ja brakykefaliaan:**

**1. Hengitysvaikeudet:** Lyhyestä kuonosta, ahtaista sieraimista ja hengitysteistä ja/tai rintakehästä johtuva väkinäinen, korostuneen kuorsaava hengitys.

**2. Yleisrakenne:** Liioitellun lyhyt runko, karpinselkä, erittäin lyhyt häntä sekä liian lyhyt ja litteä kuono-osa. Raskas ja karkea pää.

**3. Silmät:** Ulkonevat silmät ja matalat silmäkuopat.

**4. Alikehittyneet häntä:** Näkyvien/tunnettavissa olevien häntänikamien puuttuminen on hylkäävä virhe.

Tavoitteena terve hengitys, oikea pään/kallon muoto ja oikeat mittasuhteet.



## Cavalier kingcharlesinspanieli

### Tarkkailtavat piirteet liittyvät rodun brakykefaliataipumukseen:

- 1. Pää:** Liiotellun lyhyt kuono, lliioiteltu otsapenger sekä hyvin lyhyt, pyöreä kallo (joka saattaa johtaa vakaviin neurologisiin ongelmiin).
- 2. Hengitysvaikeudet:** Lyhyestä kuonosta ja/tai ahtaista hengitysteistä johtuva väkinäinen, korostuneen kuorsaava hengitys.
- 3. Silmät:** Ulkonevat silmät altistavat silmävammoille. Runsas kyynelvuoto.
- 4. Liikkeet:** Poikkeava tapa liikkua, raivokas rapsuttelu ja kipuoireet ilman ilmeistä syytä koiran ollessa hinnassa voivat olla merkki vakavasta neurologisesta sairaudesta.

Rotumäärittelmän sanamuoto varoittaa nimenomaisesti taipumuksesta brakykefaliaan: *"Pää: Kallo: Miltei tasainen korvien välistä. Otsapenger: Loiva."* Pidempi kallon muoto on toivottava. Kuonon tulee olla kallon pituuteen nähden sopusuhtainen. Silmien tulee olla *"Suuret, tummat, pyöreät, eivät ulkonevat, kaukana toisistaan."*



## Chihuahua, lyhyt- ja pitkäkarvainen

### Tarkkailtavat piirteet liittyvät lliioiteltuun kääpiökasvuisuuteen:

- 1. Kuono ja suu:** Liiotellun lyhyt kuono, virheellinen purenta, hampaisto ja leuat.
  - 2. Silmät:** Ulkonevat silmät altistavat silmävammoille. Runsas kyynelvuoto.
  - 3. Aukile:** Rotutyypillinen piirre ennen vuotta 2010. Vähäinen painauma merkinä sulkeutuneesta kallonaukileesta ei ole hylkäävä virhe.
- Kallon muotoon ja oikeaan käyttäytymiseen tulee kiinnittää erityistä huomiota. *"Nopealiikkeinen, valpas, eloisa ja hyvin rohkea"*. Silmien tulee olla *"Suuret ja pyöreähköt, eivät ulkonevat; hyvin ilmeikkäät ja mieluiten tummat."*



## Griffon belge, griffon bruxellois ja petit brabançon – brakykefaalinen tyyppi

### Tarkkailtavaa:

- 1. Pää:** Pieni pää ja lliioitellun lyhyt kuono voivat altistaa silmävammoille ja neurologisille ongelmille.
  - 2. Hengitysvaikeudet:** Ahtaasta nielusta, rintakehästä ja/tai ahtaista sieraimista johtuva väkinäinen, voimakkaasti kuorsaava hengitys, usein suu jatkuvasti auki.
- Hengitykseen, kirsuun ja terveisiin silmiin tulee kiinnittää erityistä huomiota.



## Japanese chin – brakykefaalinen tyyppi

### Tarkkailtavaa:

- 1. Hengitysvaikeudet:** Liian pienestä ja ylähengitysteiden tilaa rajoittavasta kallost, ahtaista sieraimista ja liian lyhyestä rintakehästä johtuva väkinäinen, korostuneen kuorsaava hengitys.
- 2. Silmät:** Matalissa silmäkuopissa sijaitsevat ulkonevat silmät saattavat altistaa vammoille.

Tavoitteena terve hengitys, oikea pään/kallon sekä rintakehän muoto.



## Kiinanpalatsikoira/Pekingeesi – brakykefaalinen ja kondrodysplastinen tyyppi

Rodun erityinen rakenne, lyhyt kallo, hyvin lyhyt kuononselkä ja lyhyet leuat voivat aiheuttaa liioiteltuina terveysongelmia.



**Tarkkailtavat piirteet liittyvät rodun liioiteltuun kääpiökasvuisuuteen, brakykefaaliaan ja kondrodysplasiaan:**

- 1. Silmät:** Ulkonevat silmät altistavat silmävammoilta.
- 2. Hengitysvaikeudet:** Lyhyestä kuonosta, ahtaista sieraimista ja/tai ahtaista hengitysteistä johtuva väkinäinen, korostuneen kuorsaava hengitys.
- 3. Nenäpoimu:** Kirsun päälle kääntyvä nenäpoimu voi koosta riippumatta tukkia sieraimet, aiheuttaa ihotulehduksia ja haitata koiran silmiä.
- 4. Turkki:** Turkki voi olla liian runsas ja/tai villaisa sekä aiheuttaa koiralle epämukavuutta. *”Karva ei saa olla niin pitkää ja runsasta, että se peittää rungon ääriviivat tai haittaa koiran toimintaa. Liioiteltu karvapeite on vakava virhe.”*

*”Minkäänlaiset hengitys- ja liikuntavaikeudet missään olosuhteissa eivät ole hyväksyttäviä ja ovat vakavia virheitä.”* Hengitys tulee arvostella liikkeessä.

Epättyyppisiä/epäterveitä liikkeitä ei tule sekoittaa siihen, että *”Etuliikkeet ovat tyyppillisen hitaata ja edestä arvokkaan keinuvat.”*

*”Minkäänlaiset liikuntavaikeudet missään olosuhteissa eivät ole hyväksyttäviä ja ovat vakavia virheitä.”*

## Kingcharlesinspanieli – brakykefaalinen tyyppi

**Tarkkailtavaa:**

- 1. Yleisrakenne:** Heikko, alikehittynyt, kölimäinen rintakehä; taipuneet eturaajat, ulkokierteiset kypälät.
- 2. Kuono:** Liian lyhyt.
- 3. Silmät:** Ulkonevat silmät altistavat silmävammoilta.
- 4. Liikkeet:** Poikkeava tapa liikkua, raivokas rapsuttelu ja kipuoireet ilman ilmeistä syytä koiran ollessa hihnassa voivat olla merkki vakavasta neurologisesta sairaudesta.

Terveeseen hengitykseen ja yleiseen anatomiaan tulee kiinnittää erityistä huomiota.



## Mopsi – brakykefaalinen ja pieni molossityyppinen

**Tarkkailtavaa:**

- 1. Hengitysvaikeudet:** Väkinäinen, äänekäs hengitys.

Ahtaat sieraimet, liioitellun lyhyessä kallossa liian kaukana toisistaan sijaitsevat silmät, lyhyt ja avoin rintakehä, jossa ei lyhyiden kylkiluiden ja rintalastan vuoksi ole riittävästi tilavuutta, sekä ylipaino/lihavuus ovat hengitysongelmiin vaikuttavia piirteitä.

**2. Pää:** Liian lyhyt kuono ja liioitellun runsas löysä nahka. Nenäpoimu ei saa haitata silmien tai kuonon toimintaa.

**3. Silmät:** Ulkonevat, suuret silmät altistavat silmävammoilta. Liian karkea ja/tai pitkä karva nenäpoimun päällä voi vahingoittaa silmiä.

Tavoitteena terve hengitys, terve iho ja terveet silmät, jotka sijaitsevat oikealla etäisyydellä toisistaan, oikea rintakehän muoto, oikea koko ja paino.



## Ranskanbulldoggi – brakykefaalinen, molossityyppinen

---

Rodun erityinen rakenne, lyhyt kallo, hyvin lyhyt kuononselkä ja alikehittynyt häntä voivat aiheuttaa liioiteltuina terveysongelmia.

### Tarkkailtavaa:

- 1. Hengitysvaikeudet:** Lyhyestä kuonosta, ahtaista sieraimista ja/tai hengitysteistä ja/tai rintakehästä johtuva väkinäinen, korostuneen kuorsaava hengitys.
- 2. Naama ja silmät:** Liian lyhyt kuono ja ulkonevat silmät, jotka altistavat vammoille.
- 3. Mittasuhteet ja rakenne:** Liioitellun lyhyet kaulan ja selän mittasuhteet sekä puutteelliset etu- ja takakulmaukset voivat aiheuttaa voimattomat, laahaavat liikkeet.
- 4. Alikehittynyt häntä:** Näkyvien/tunnettavissa olevien häntänikamien puuttuminen on hylkäävä virhe.

Tavoitteena terve hengitys, oikeanlaiset kuononselkä, silmät, iho, häntä ja liikkeet.

Rotumääritelmän mukaan *”koiran tulee vaikuttaa aktiiviselta”* ja se on *”pieneen kokoonsa nähden voimakas, lyhytrunkoinen, tanakka ja joka suhteessa tiivis”*. Ranskanbulldoggi ei kuitenkaan saa olla liioitellun lyhyt-kaulainen tai -runkoinen. Liikkeiden tulee olla vapaat ja aktiiviset.

## Shih tzu – brakykefaalinen ja kondrodysplastinen tyyppi

---

### Tarkkailtavaa:

- 1. Hengitysvaikeudet:** Brakykefaliasta ja ylähengitysteiden tilaa rajoittavasta liian pienestä päästä, lyhyestä kuonosta ja/tai ahtaista sieraimista johtuva väkinäinen, korostuneen kuorsaava hengitys.
- 2. Silmät:** Ulkonevat silmät.
- 3. Suu:** Kapea alaleuka.

Tavoitteena terve hengitys ja oikeat pään mittasuhteet, silmät, leuat ja hampaat.





# FCI RYHMÄ 10

## Vinttikoirat

### Azawakh

#### Ryhmän 10 roduista

Tämän ryhmän roduille on tunnusomaista samantyyppinen rakenne. Joillain roduilla esiintyy hammas- ja purentaongelmia sekä niukkaa ja harvaa karvapeitettä.

Muutamat afroaasialaiset vinttikoirarodut

ovat luonteeltaan hyvin erikoisia (etäisiä ja ylimielisiä). Nämä piirteet eivät kuitenkaan koskaan saa muuttua liioitelluksi luokse-päästämättömyydeksi.

*Eri rotujen ulkomuotoa kuvaavat piirrokset eivät välttämättä esitä rodun ihanneyksilöä.*

Lainausmerkeissä kursivilla olevat kohdat ovat otteita rotumääritelmästä

### Azawakh

#### Tarkkailtavaa:

**1. Käyttäytyminen:** Hermostuneisuus ja liiallinen arkuus.





[www.nordic-kennel-union.com](http://www.nordic-kennel-union.com)

Piirrokset sivuilla 5–8: Cindy Pettersson.  
Piirrokset sivuilla 10–25: The Royal Kennel Club, UK.



DANSK KENNEL KLUB  
HUNDARÆKTARFÉLAG ÍSLANDS  
NORSK KENNEL KLUB  
SUOMEN KENNELIITTO  
SVENSKA KENNELKLUBBEN



[www.nordic-kennel-union.com](http://www.nordic-kennel-union.com)